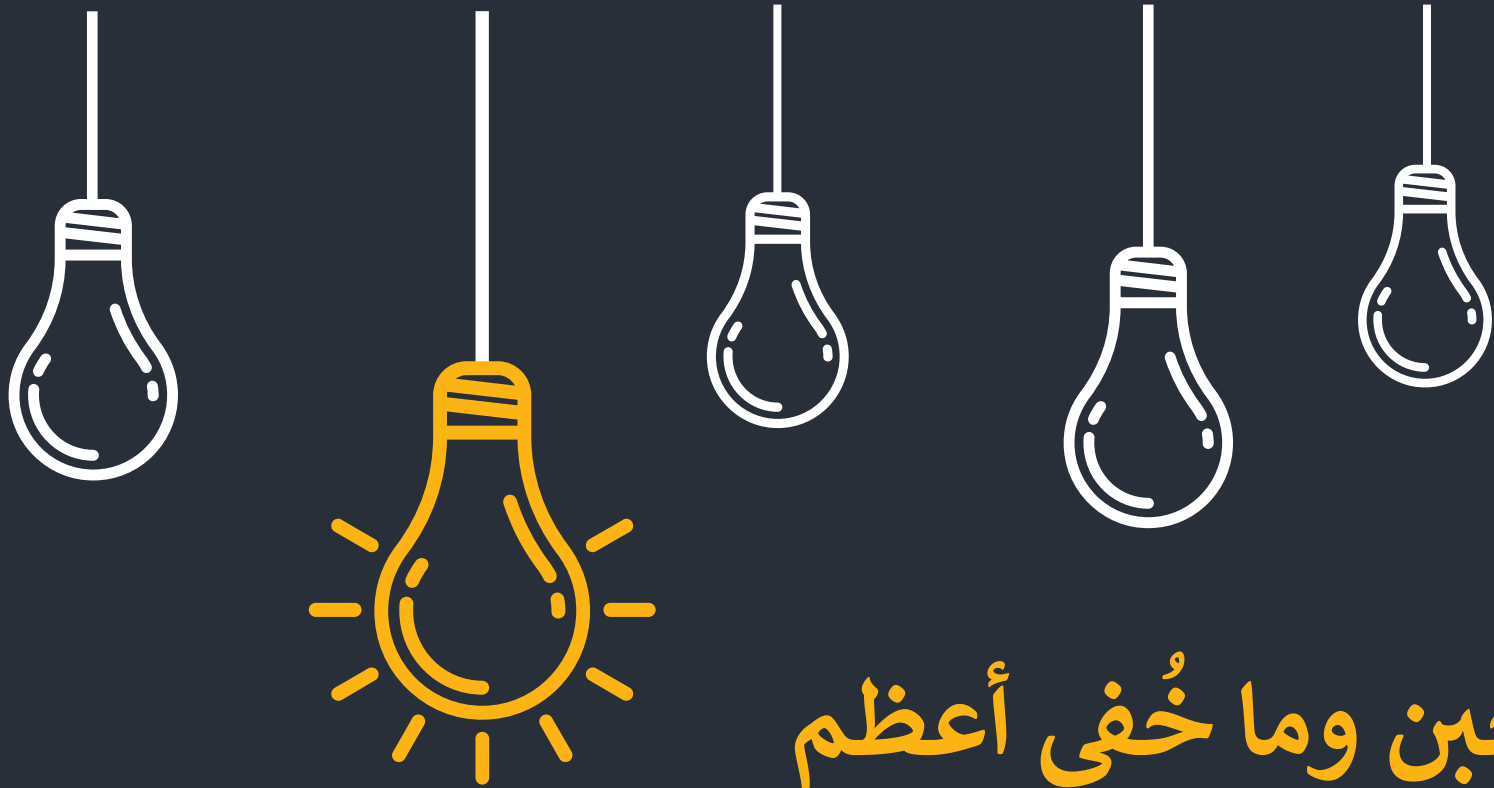



حين وما خُفي أعظم

د.مضر الحريري

الهوية الشخصية

1



ذكر

16 سنة

عرطوز - ريف دمشق

مدخن 5 باكيت / سنة
لا يتناول الكحول

الشكاية الرئيسية

1



كبر حجم البطن



القصة المرضية

1

بدأت شكاية المريض منذ أسبوعين بكبر تدريجي بحجم البطن تلاه ترقى وذمات بالطرفين السفليين مع تراجع بالصدر البولي و ترفع حروري غير مقيس دون عرواءات .



لم تترافق الشكاية بألم بطني أو تبدل حديث في عادات التغوط.



يذكر المريض قصة إسهال دهني كبير الكمية 3-4 مرات يومياً متردد مع نقص وزن منذ 7 سنوات شخص حينها داء زلاقي لكنه لم يلتزم بالحمية.



استعراض باقي الأجهزة

1

سعال منتج لقشع أصفر منذ 10 أيام - زلة تنفسية درجة 2



السوابق والأمراض المزمنة

1

داء زلاقي منذ 7 سنوات (غير مثبت).



قبولات مشفوية متكررة بإنتانات تنفسية آخرها من سنة.



الفحص السريري



العلامات الحيوية

BP

100/60

ملم. ز

RR

22

مرة/ دقيقة

HR

108

نبضة/
الدقيقة

T

38.2

درجة مئوية
فموية

C

واعي

Weight

40 Kg

Lengt

150 CM

BM

17.7
Kg/m²
2

الموجودات الإيجابية في الفحص



الموجودات الإيجابية في الفحص

شحوب في الملتحمة.



وزيز معمم بالساحتين الرؤيتين تطاول زفير, خفوت بالقمة الرؤوية اليمنى
وأصمية بالقرع sat = 92%



امتلاء بالخاصرتين - مضم معمم بجس البطن - أصمية متنقلة.



تبقرط أصابع - وذمات انطباعية درجة II عمق وامتداد.



غياب أشعار المغبن والصدر وتحت الإبط.



أعضاء تناسلية طفالية المظهر . Tanner stage = 1



ملخص



حبن

إصابة
صدرية

قصور
أقناد

Blood	on Admission
Wbc	8000 / ul
L / N	30 /59
RBC	3.46 /ul
HT	32.5 %
HB	9.9 g/dl
MCV	93 fl
PLT	173 u/l
ESR	30 mm/hr
CRP	14 mg/dl
UREA	13 mg/dl
CR	0.50 mg/dl
GLU	71 mg/dl
Na	138 mEq/l
K	4.2 mEq/l


Blood	on Admission
TP	5 g/dl
ALB	2.8 g/dl
ALT	81 u/l
AST	98 u/l
T BILI	2 mg/dl
D BILI	1.6 mg/dl
ALP	320 lu/l
PT	31 %
INR	2.4
Ca correct	8.2 mg/dl
P	3.6 mg/dl
TSH	1.2 mu/mL

Blood	on Admission
Fe	59 mcg/dl
TIBC	250 mcg/dl
Trans.sat	23 %
Ferritin	124 u/l
B9	10.2 ng/ml
B12	402 pg/ml

Stool	On Admission
Color	Brown
Consistency	Loose
WBC	Neg
RBC	Neg
Fungi	Neg
Ova	Neg
Cysts	Neg
Fats	+++

Urine	on Admission
Color	Yellow
Appearance	Clear
SG	1.025
Ph	5
Wcc	5
Rbc	5
Protien	neg

CXR



ارتشاحات سنخية خلالية ثنائية الجانب
كثافة بقمة الرئة اليمنى



ايكو البطن

الكبد : غير متجانس , تعرج بالحواف , خال من الآفات البؤرية , كمية متوسطة من السائل الحر حول الكبد, يقيس 150 mm على الخط الموازي لمحور الكلية الأوردة فوق الكبد سالكة غير متوسعة , وريد الباب وفروعه اليمنى واليسرى سالكة , يقيس وريد الباب في سرّة الكبد 12مم

المرارة : رقيقة الجدار , رائقة المحتوى , خالية من الحصيات الطرق الصفراوية داخل وخارج الكبد : غير متوسعة CBD = 4 mm

البنكرياس : غير مقيم (بسبب الغازات)

الطحال : متجانس الصدى طبيعي الشكل والحجم يقيس 110 mm

الكليتان : طبيعيتا الشكل والحجم والصدى , تمايز قشري لبي جيد كمية متوسطة من السائل الحر في البطن والحوض





تحليل سائل الحبن

تم بزل 40 مل من سائل الحبن عالي المدروج منخفض البروتين



تحري الخلايا الشاذة سلبية



Ascitic Fluid	on Admission
Color	Yellow
Appearance	clear
Wcc	300
N/L	70/30
Rbc	100
Protein	2.4
Alb	1.2
Glu	65
LDH	180
Chol	16
SAAG	1.6

Blood	on Admission
Alb	2.8

لتحديد سبب التشمع

تحري داء
ويلسون

تحري عوز ألفا
انتي تربسين


القصة الدوائية

واسمات الكبد
الفيروسية

تحري الداء
الزلاقي

الواسمات
المناعية

الواسمات الفيروسيّة




HBs Ag = Neg

Total HBc Ab = Neg

Anti HCV = 17.4 pos


PCR HCV = Neg

تحري الداء الزلاقي



Total IgA = 580 mg/dl H
Anti TTG IgA = Neg

الواسمات المناعية



ANA = neg


ASMA = neg

Anti LKM1 = neg

AMA = neg

IgG = 3402 mg/mL H


عوز ألفا 1 انتي تريبسين



Alpha -1 Anti trypsin=200mg/dl

Range (100- 300) mg/dl

تحري داء ويلسون



Ceruloplasmin=30mg/dl normal

تم تحري حلقة كايزر فليشر وكانت سلبية

تحري
اختلاطات
التشمع
(علامات فرط
التوتر البابي)



دراسة سبب
الاسهال
المزمن مع
نقص الوزن



اجراء التنظير
الهضمي

التنظير الهضمي العلوي

المري : حبلان من الدوالي > 5 ملم
المعدة : شوهدت بالرؤية المباشرة والراجعة احتقان فسيفسائي
شامل للغشاء المخاطي للجسم والقاع دون وجود دوالي قاع
البواب: منتظم
البصلة : طبيعية
العفج : طبيعي حتى القطعة الثانية تم أخذ خزعات منه



التنظير الهضمي السفلي

تأمل الشرج : سوي
المس الشرجي : طبيعي
المنطقة التي وصل إليها المنظار 10 سم من الدقاق الانتهائي
المستقيم : طبيعي
السين : طبيعي
الكولون النازل والمعرض والصاعد : طبيعي
الأعور والدقاق الانتهائي : طبيعي
تم أخذ خزعات متدرجة من الكولون



نتيجة الخزعات

Terminal ileum : within normal limits

Colon : no significant pathologic changes

Duodenum : no significant pathologic changes

Stomach : mild chronic non specific
inflammation

HP : negative



ماذا لدينا الآن ؟

قصور أقتاد

اصابة صدرية

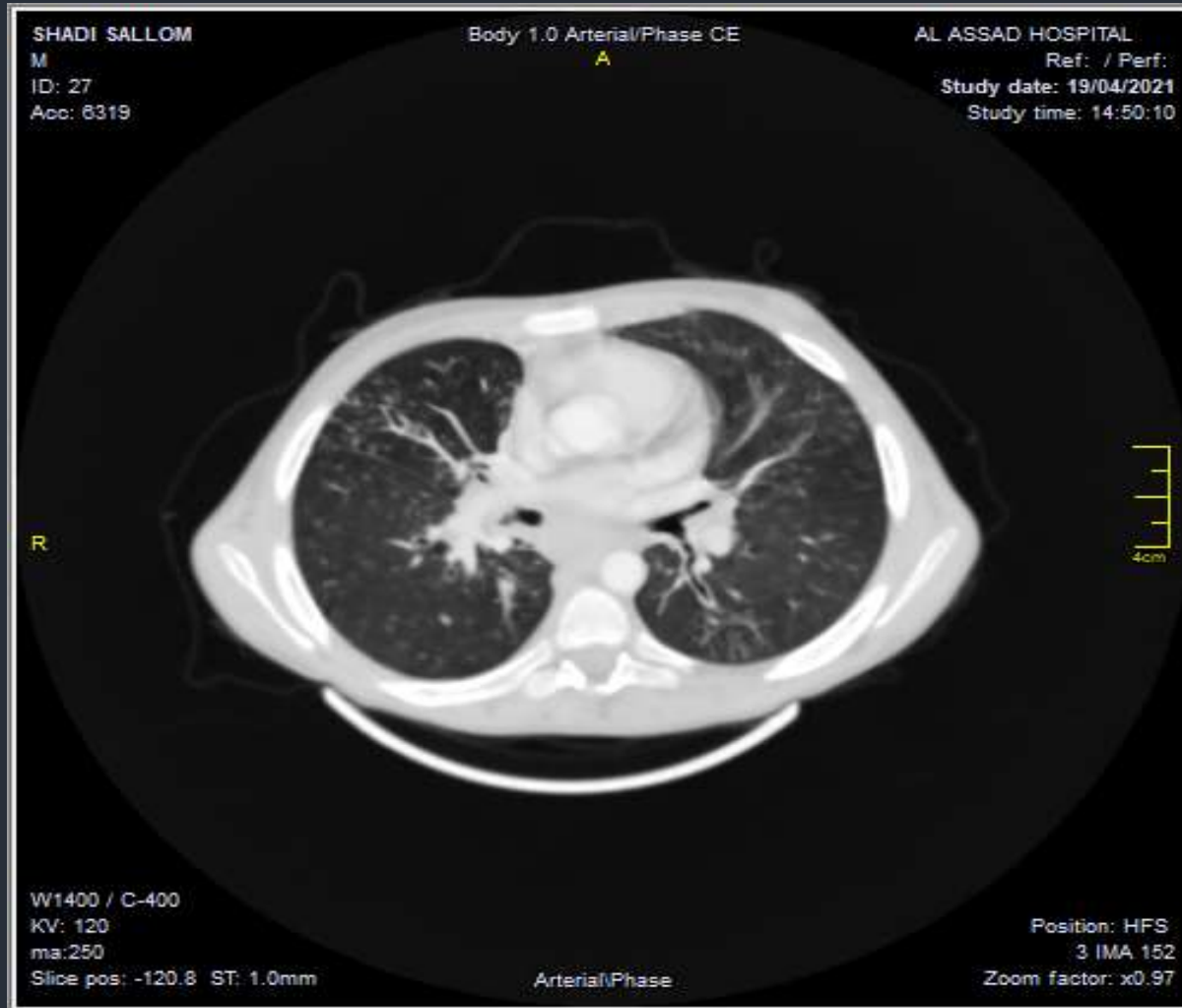
اسهال مزمن

تشمع

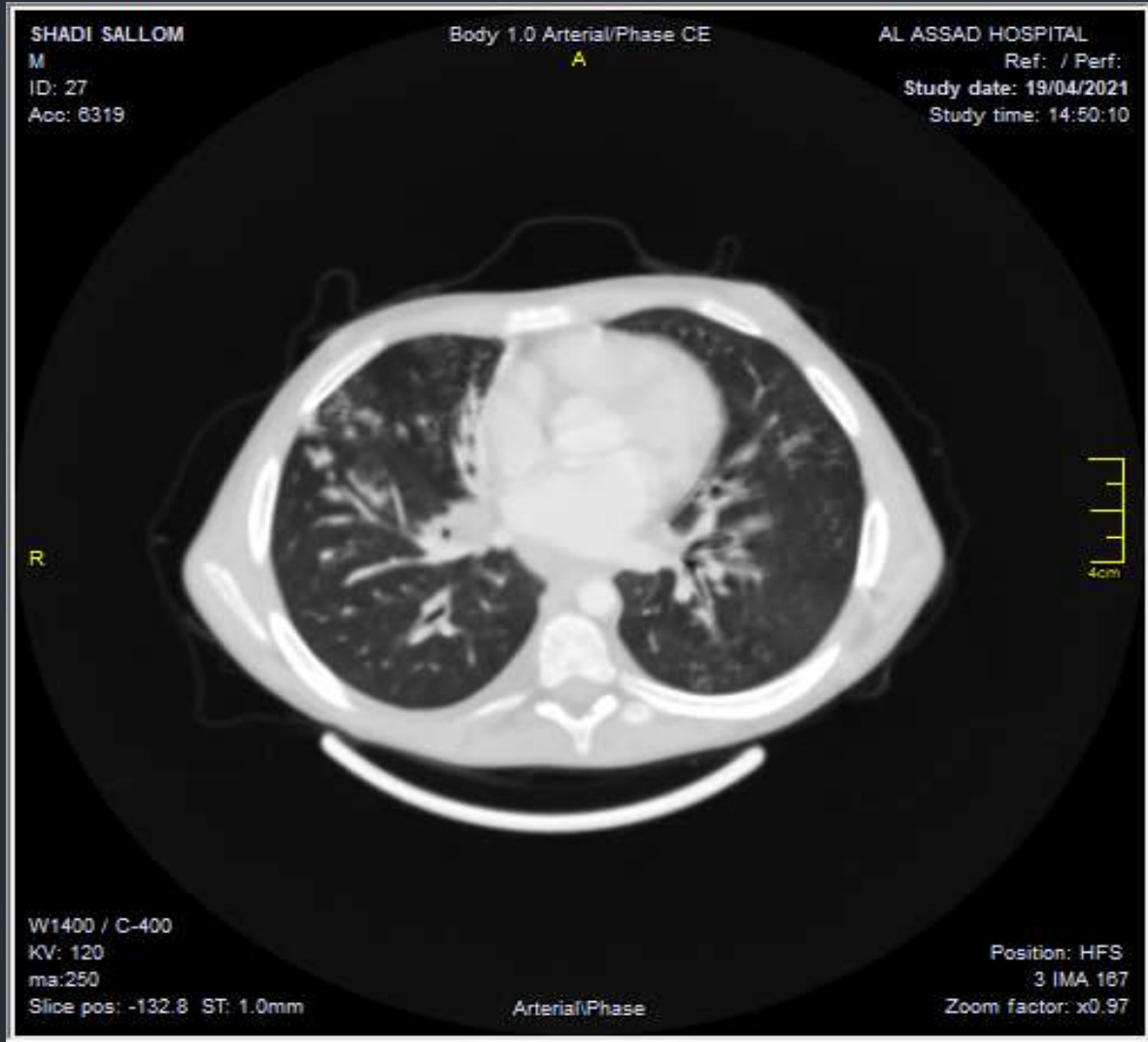
- دهني
- مجهول السبب
(حتى الآن)

- Child C
- مجهول السبب
(حتى الآن)
- دوالي مري >
5مم
- حبن غير
مختلط

طبقي محوري للصدر



طبقي محوري للصدر



تقرير الطبقي المحري

1

الصدر:

كتلة حول السرة الرئوية اليمنى غير متجانسة تعزز بشكل غير منتظم عدد من الضخامات العقدية المنصفية أكبرها 2.5 سم تكثف في القمة الرئوية اليمنى قد يكون انخماصي بسياق كتلة رئوية

البطن والحوض :

الكبد : عدم تجانس شديد بالنسيج الكبدي مع بؤر ميليمترية ناقصة الكثافة كمية متوسطة من سائل الحبن بالبطن بين العرى المعوية اندخال شحمي شديد بالبكرياس مع صغر بحجمه



الاستشارة الصدرية

تحري كوخ بالقشع
زرع قشع
تفاعل السلين

صادات



تنظير
قصبات

تنظير القصبات

تم الدخول عبر الفم تحت التخدير العام
الحنجرة : الحبال الصوتية ضمن الطبيعي
خروج مفرزات قيحية غزيرة من كافة الفوهات أشدها بالأيمن
انغلاق فوهة القصبة الرئوية اليمنى بمفرزات غزيرة تم
سحبها

تم أخذ غسالات وأرسل عليها التحاليل التالية :

1- زرع جرثومي + فطري + تحري كوخ

2- زرع درني

3- gene expert



النتائج

Gene expert

تفاعل السلين



تجري كوخ بالقشع

زرع القشع

الاستشارة الغذائية

يطلب :

LH FSH

Testosterone

مخطط النمو
(-2) انحراف معياري



فحص سريري
Tanner I

الشك بالداء الليفي الكيسي

عدم كسب وزن

غياب مظاهر
البلوغ

مريض شاب

تشمع كبد

انتانات تنفسية
متكررة

اسهالات دهنية
مزمنة

اختبار شوارد الكلور في العرق

1

Sweat test (CL) = 90 mEq/l H

Cystic Fibrosis above 60



التتميط الجيني

1

تم اجراء التتميط الجيني لتأكيد التشخيص
Positive for cystic fibrosis
G85E HOMOZYGOSITY





Cystic fibrosis